

Orale Rehabilitation mit Implantaten unter ästhetischen Aspekten

Möglichkeiten des Weich- und Hartgewebsmanagements

Der ästhetische Anspruch unserer Patienten wandelt sich enorm. Zu Recht verlangen sie nach einem Zahnersatz, der sich unauffällig in das orale Umfeld eingliedert – den Rahmen dafür bietet das angrenzende Weichgewebe! Dies zu erreichen, ist eine interdisziplinäre Herausforderung, die nur in einem gut funktionierenden Team aus Chirurg, Prothetiker und Zahntechniker bewältigt werden kann. Im folgenden Beitrag werden von den Autoren unterschiedliche Möglichkeiten der präimplantologischen Augmentation von Weich- und Hartgewebe sowie der prothetischen Versorgung unter ästhetischen Gesichtspunkten dargelegt.

Indizes: Parodontaler Biotyp, Bindegewebstransplantat, Bone Spreading, Guided Bone Regeneration, Knochentransplantat, Implantatabformung



Interaktive
Lerneinheit mit zwei
Fortbildungspunkten
nach den Richtlinien der
BZAK-DGZMK unter
www.dental-online-community.de

Ein Beitrag von Dr. Andreas Koob und Dr. Johannes Heimann, Frankfurt am Main

Gerade im Frontzahnbereich des Oberkiefers stellt die Versorgung zahnloser Kieferkammabschnitte mit Implantaten eine große Herausforderung sowohl für den chirurgisch als auch den prothetisch tätigen Zahnarzt dar. Aufgrund einer mehr oder weniger stark ausgeprägten Atrophie des Alveolarkammes nach Zahnverlust fehlt oftmals die knöcherne Basis zur Unterstützung des Weichgewebes. Hierdurch wird es bei der oralen Rehabilitation mit Implantaten unmöglich, ohne die Anwendung augmentativer Verfahren ein ästhetisch ansprechendes Ergebnis zu erzielen. Während Weichgewebsaugmentationen im allgemeinen mit freien oder gestielten Bindegewebstransplantaten vorgenommen werden, stehen bei der Hartgewebsaugmentation sowohl alloplastische Materialien als auch autologe Knochentransplantate zur Verfügung. Generell können die Methoden zur Verbesserung der Hart- und Weichgewebssituation simultan oder zweizeitig angewendet werden. Letztendlich spielt für den ästhetischen Langzeiterfolg einer prothetischen Versorgung aber auch die Berücksichtigung biologischer Parameter eine entscheidende Rolle.

Der parodontale Biotyp

Der parodontale Biotyp ist entscheidend für die Vorhersagbarkeit und Langzeitprognose eines chirurgischen Eingriffes in der ästhetischen Zone. *Kois* [1] unterscheidet den dünnen und den dicken parodontalen Biotyp. Während der Therapieerfolg beim dicken parodontalen Biotyp aufgrund des kollagenreichen Gewebes und des breiten Alveolarknochens vorhersehbar ist, erscheint dies beim dünnen parodontalen Biotyp aufgrund möglicher Rezessionen nach chirurgischen Eingriffen deutlich schwieriger. Prinzipiell ist es durch Transplantation von Bindegewebe möglich, einen dünnen in einen dicken parodontalen Biotyp umzuwandeln („Biotypswitching“). Hierdurch kann beim dünnen parodontalen Biotyp eine Verdickung des Weichgewebes erzielt und somit dessen Rezessionsneigung entgegengewirkt werden. Die beiden parodontalen Biotypen sind wie folgt charakterisiert:

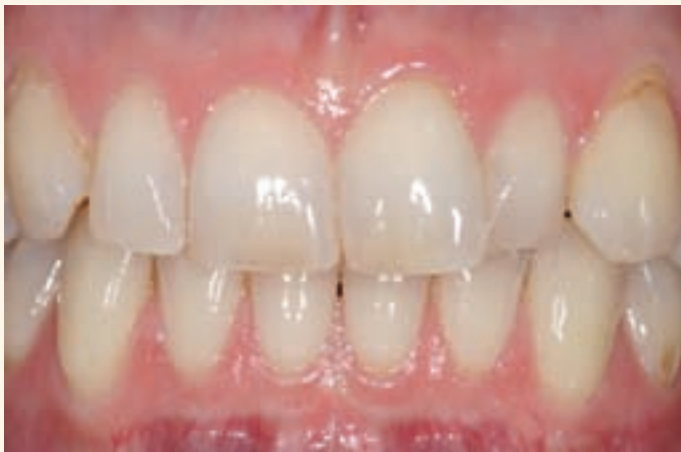

Abb. 1 Dünner parodontaler Biotyp

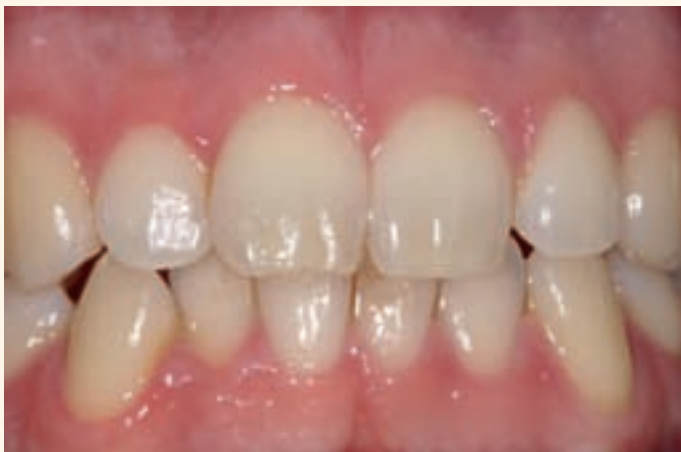

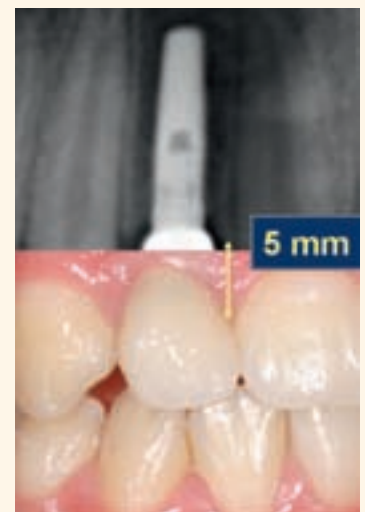Abb. 2 Dicker parodontaler Biotyp

Dünner parodontaler Biotyp (Abb. 1)

- ❑ dünnes girlandenförmiges Parodontium
- ❑ geringer Anteil an befestigter Gingiva
- ❑ dreieckige klinische Kronen mit schmalen interdentalen Kontaktzonen
- ❑ Reaktion auf chirurgische beziehungsweise prothetische Interventionen mit Weichteilrezession
- ❑ Prädisposition zur Ausbildung von Defekten aufgrund von Resorptionsvorgängen nach Zahnextraktionen mit Kollaps der Interdentalpapillen
- ❑ Durchschimmern der Parodontalsonde beim Sondieren

Dicker parodontaler Biotyp (Abb. 2)

- ❑ gleichförmige Architektur des Weichgewebes und des Knochens
- ❑ geringe Unterschiede zwischen der Höhe des bukkalen, marginalen und approximalen Weichgewebes und des Knochens
- ❑ kurze Interdentalpapillen
- ❑ fibröser Charakter des Weichgewebes
- ❑ Tendenz zur Narbenbildung
- ❑ rechteckige anatomische Kronen mit bauchigen Konvexitäten
- ❑ flächiger Kontakt zwischen den klinischen Kronen
- ❑ geringere Tendenz zur Rezessionsbildung
- ❑ kein Durchschimmern der Parodontalsonde beim Sondieren

Abb. 3
Der vertikale Abstand zwischen Approximalkontakt und Alveolarknochen beim Einzelzahnimplantat**Die biologische Breite**

Am natürlichen Zahn wird die biologische Breite als die Summe der Breite des epithelialen und des bindegewebigen Attachments definiert und beträgt nach den Untersuchungen von *Gargiulo et al.* [2] durchschnittlich 2,04 mm. Wird die biologische Breite verletzt, etabliert sich der dento-gingivale Komplex weiter apikal. Am Implantat liegt generell ein schwächeres Attachment vor als am natürlichen Zahn. Bei der Freilegung eines Implantates entwickelt sich aus dem Mukosaepithel das periimplantäre Saume epithel. Es ist zirka 2 mm lang. Ihm folgt eine 1 bis 1,5 mm lange epithelfreie Kontaktzone zwischen dem Bindegewebe und der Titanoberfläche des Implantates. Die Kollagenfasern der periimplantären Gingiva verlaufen parallel zur Implantatoberfläche und inserieren nicht am Implantat. Auch am Implantat bleibt die Länge des Saume epithels entsprechend des „Gesetzes der biologischen Breite“ immer gleich. Bei häufigen Manipulationen etabliert es sich allerdings weiter apikal, was besonders bei der prothetischen Versorgung Beachtung finden sollte. Zu häufige Wechsel der Gingivaformer oder der Implantataufbauten müssen vermieden werden, um einer Retraktion des Weichgewebes vorzubeugen [3].

Implantatposition und Papillenregeneration

Die Papillenform ist im Frontzahnbereich eher pyramidal und im Seitenzahnbereich etwas flacher ausgeprägt. Der Interdentalraum ist nur dann vollständig mit Weichgewebe aufgefüllt, wenn der vertikale Abstand zwischen Approximalkontakt und Alveolarknochen beim Einzelzahnimplantat 5 mm (Abb. 3) und bei zwei benachbarten Implantaten 3,5 mm oder kleiner ist [4]. Zusätzlich stellt der horizontale Abstand zwischen Implantaten sowie zwischen Zahn und Implantat einen entscheidenden




Abb. 4 Der horizontale Implantatabstand

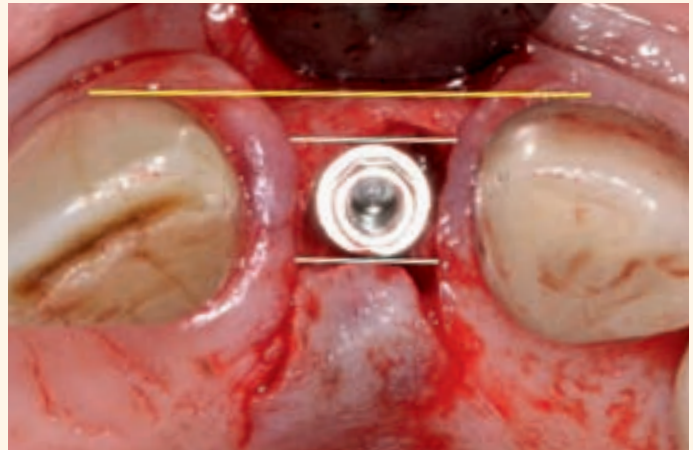


Abb. 5 Optimale Implantatposition in oro-vestibulärer Richtung

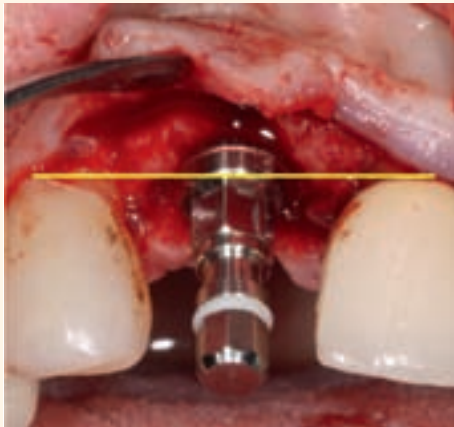


Abb. 6 Insertionstiefe eines Standard Plus-Implantates mit Orientierung an der Schmelz-Zementgrenze der Nachbarzähne (1 mm apikal der Verbindungslinie)

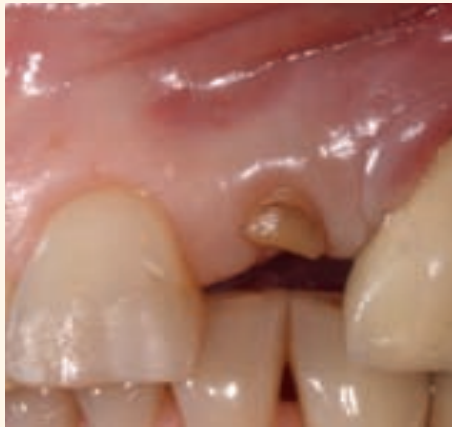

Abb. 7 Ausgangssituation: Der Zahn 22 ist nicht zu erhalten. Zusätzliche Perforation bei Trepanation des Zahnes 23 alio loco

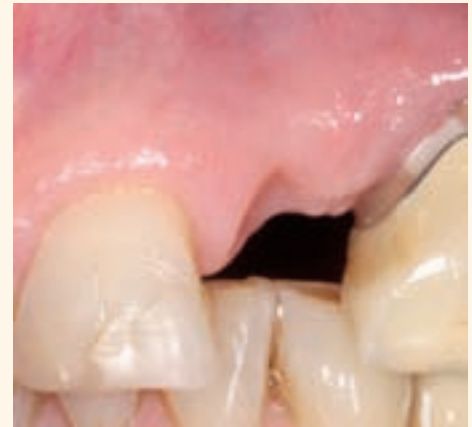

Abb. 8 Präoperative Situation mit einem Papillenverlust mesial an Zahn 23 nach konservierender Versorgung der Perforation

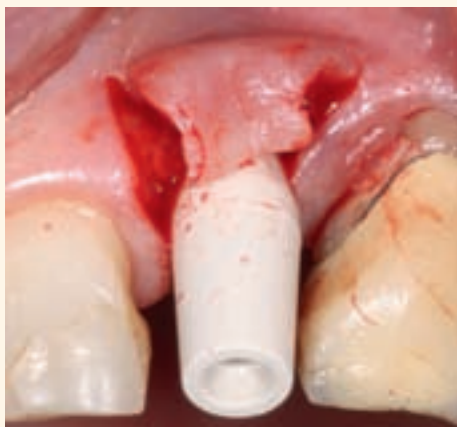

Abb. 9 Präparation eines Rolllappens mit Eingliederung eines provisorischen Abutments unmittelbar nach Implantatinsertion

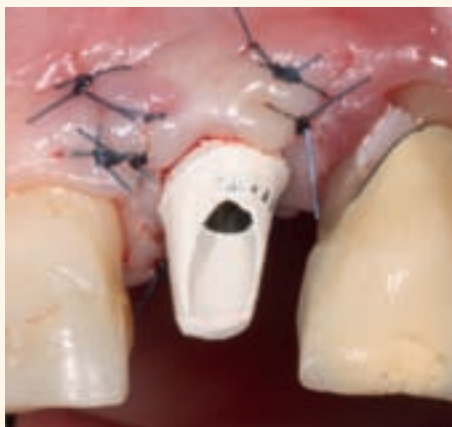

Abb. 10 Stützung des Weichgewebes nach postoperativer Präparation des provisorischen Abutments

den Faktor dar. Bei zu geringen Abständen ist die Gefahr von Knochenresorptionen und damit einhergehendem Papillenverlust deutlich erhöht. Zwischen Zahn und Implantat sollte daher ein horizontaler Mindestabstand von 1,5 mm sowie interimplantär ein Abstand von 3 mm eingehalten werden [4] (Abb. 4). In oro-vestibulärer Richtung sollte die Implantatschulter mindestens 1 mm palatinal einer, an den Bukkalflächen der Nachbarzähne angelegten Tangente positioniert werden (Abb. 5).

Die Insertionstiefe eines Implantates orientiert sich bei parodontal gesunden Patienten an der Schmelz-Zementgrenze der Nachbarzähne beziehungsweise bei vorliegenden Gingivaretraktionen an der Höhe des Gingivalsaumes. Generell sollte ein Abstand von zirka 1 bis 3 mm eingehalten werden, wobei der verwendete Implantattyp zwingend zu berücksichtigen ist (Abb. 6). Weiterhin ist die Zahnform zu beachten. Da der Approximalkontakt bei dreieckigen Kronen weiter koronal liegt, ist die

Abb. 11
Die Definitive
Versorgung zeigt ein
„schwarzes Dreieck“
zwischen den
Zähnen 21 und 22

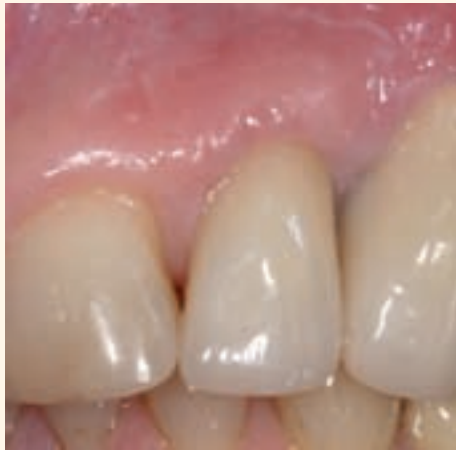

Abb. 12
Durch Verlagerung des
Approximalkontaktes
nach apikal (Zahnver-
breiterung mit Komposit)
wird das „schwarze
Dreieck“ verschlossen

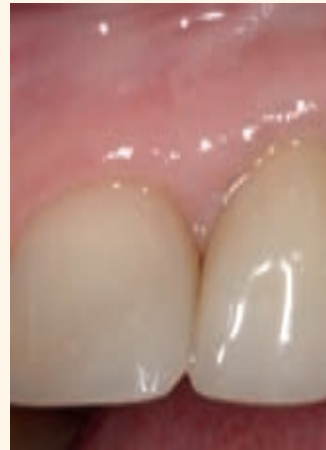

Abb. 13
„Schwarzes Dreieck“
zwischen den
Zähnen 11 und 21

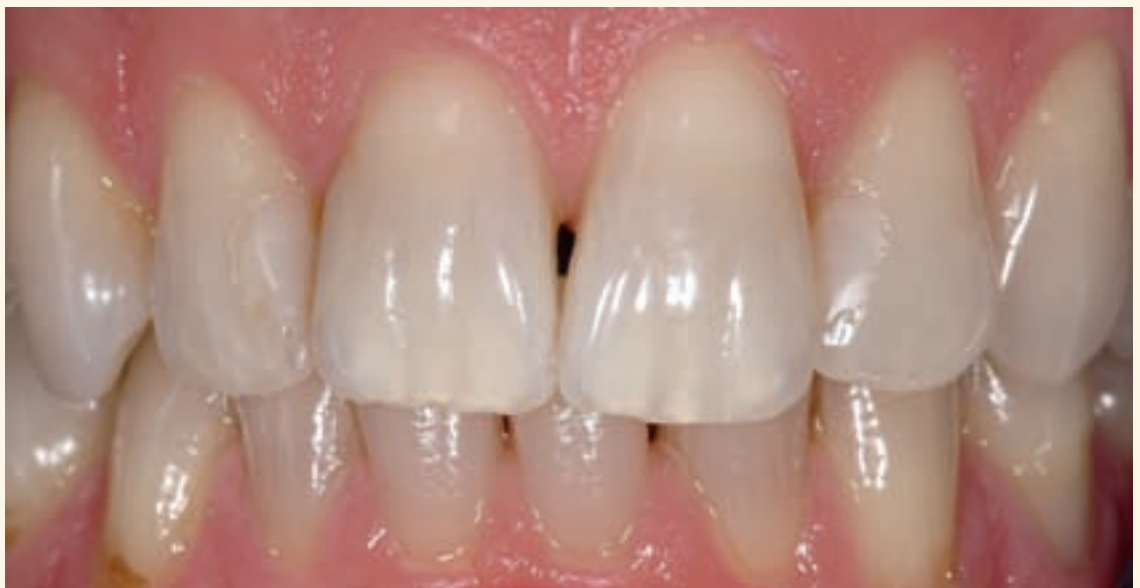
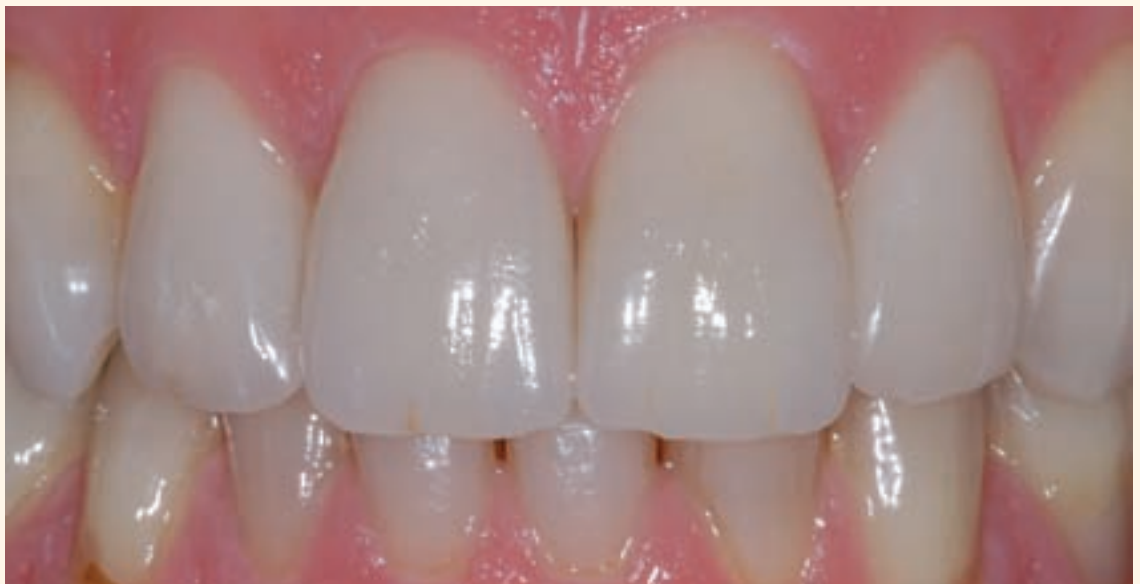
Abb. 14
Veneers zum Verschluss
des interdentalen
„schwarzen Dreiecks“



Gefahr von schwarzen interdentalen Dreiecken hier größer als bei einer eher rechteckigen Zahnform. Durch die Umgestaltung der Zahnform mit Komposit

(Abb. 7 bis 12) oder mit Veneers kann dieser Problematik entgegengewirkt werden (Abb. 13 und 14).

Abb. 15
Ausgangssituation:
Nicht erhaltungswürdiger
Zahn 12

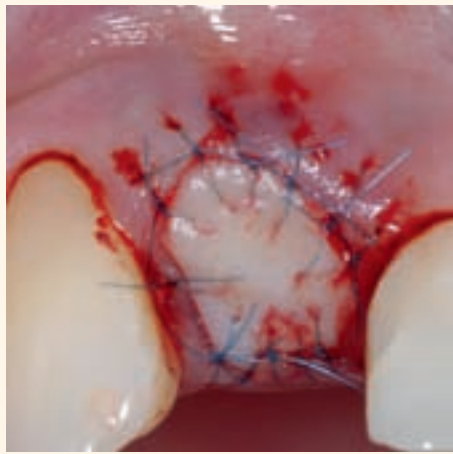
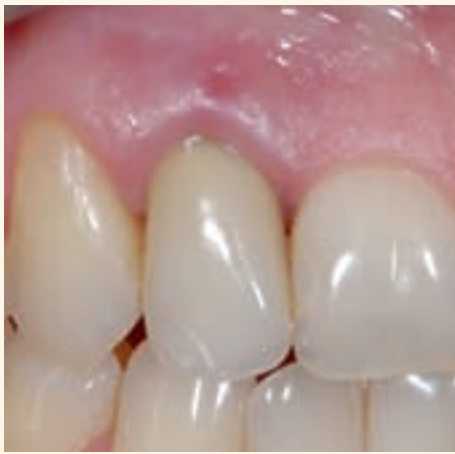

Abb. 16
Auffüllung der Alveole
mit Knochenersatzmate-
rial und primärer Wund-
verschluss durch ein
freies Schleimhaut-
transplantat

Abb. 17
Adhäsive Ver-
ankerung einer
Marylandbrücke
unmittelbar
postoperativ

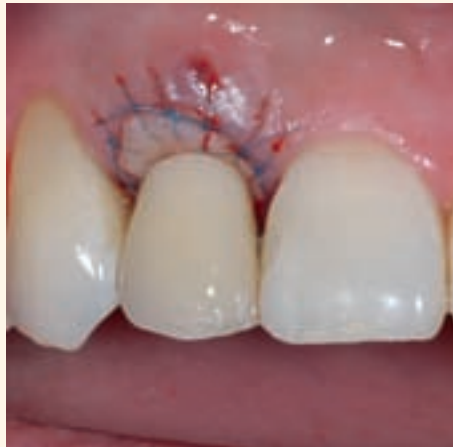
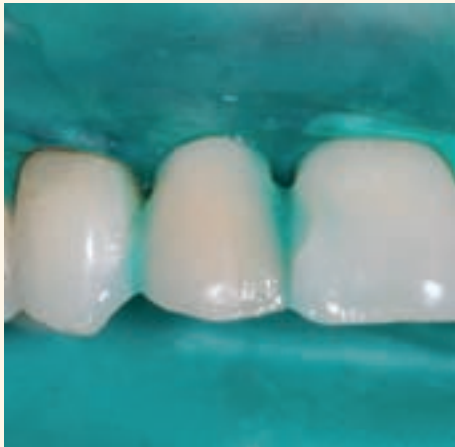
Abb. 18
Weichgewebssituation
nach Entfernung des
Kofferdamms

Abb. 19
Weichgewebssitua-
tion nach
viermonatiger
Abheilphase

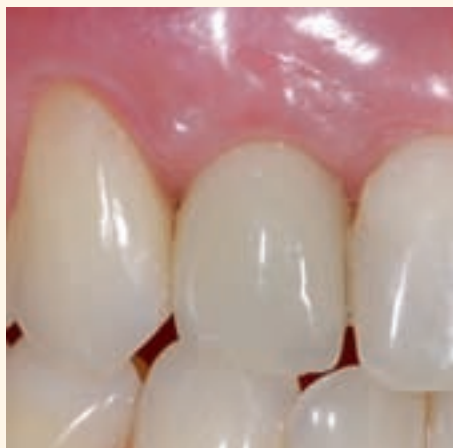
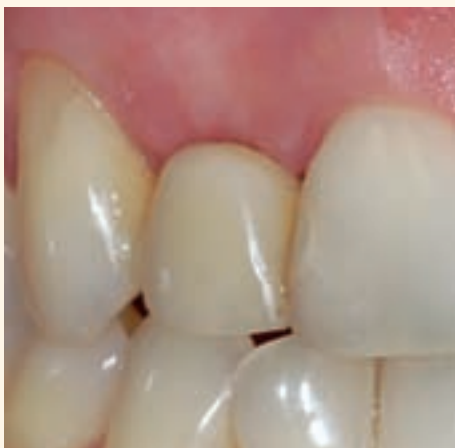
Abb. 20
Provisorische Versor-
gung des Implantates im
augmentierten Bereich

Präimplantologisches Weichgewebsmanagement

Nach einer Zahnextraktion kann im günstigen Fall die Resorption des knöchernen limbus alveolaris mit einer „socket preservation“ durch den Einsatz von Knochenersatzmaterialien und Membranen aufgehalten werden [5]. Gleichzeitig – oder auch als alleinige Maßnahme – können Weichgewebsaugmentationen mit freien Schleimhauttransplantaten oder Kombinationstransplantaten durchgeführt werden [6]. Hierdurch ist es möglich, neben einem primären Wundverschluss einen Gewinn an befestigter Schleimhaut zu erzielen (Abb. 15 bis 20).

Eine Option zur reinen Weichgewebsaugmentation bieten Bindegewebstransplantate. Hierbei können

freie Bindegewebstransplantate von gefäßgestielten unterschieden werden. Während die freien Bindegewebstransplantate zur Augmentation kleinerer Alveolarkammdefekte sowie zur Deckung freiliegender Wurzeln oder Abutments eingesetzt werden, bezieht sich die Anwendung gefäßgestellter Bindegewebstransplantate auf die Augmentation großvolumiger Weichteildefekte im anterioren Oberkiefer (Abb. 21 bis 25). Simultan ist eine Knochenaugmentation oder Implantation möglich (Abb. 26). Aufgrund der kontinuierlichen Blutversorgung des gefäßgestielten Bindegewebstransplantates kommt es nur zu einer minimalen postoperativen Schrumpfung desselben. Das freie Bindegewebstransplantat

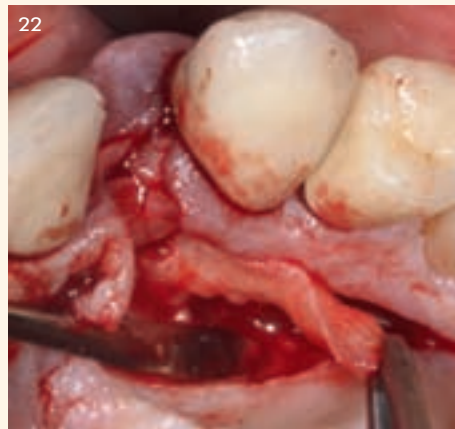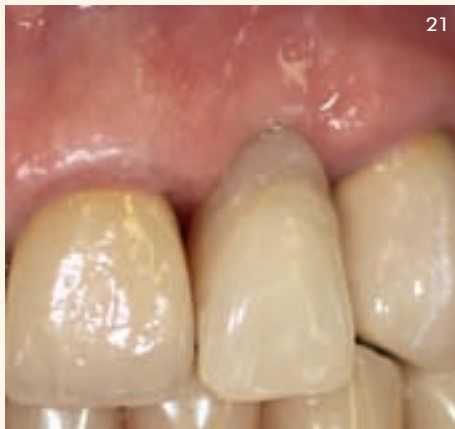


Abb. 21
Ausgangssituation: massive
Retraktion des Weichgewebes
regio 22

Abb. 22
Präparation eines
gefäßgestielten Bindegewebs-
transplantates

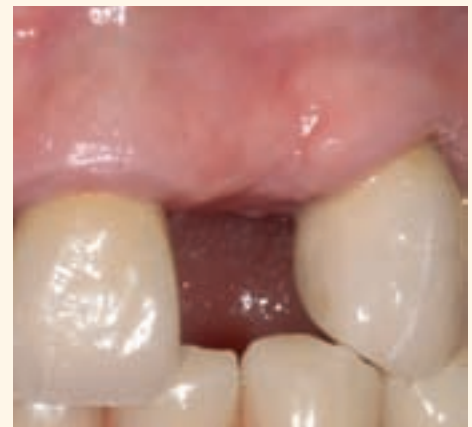
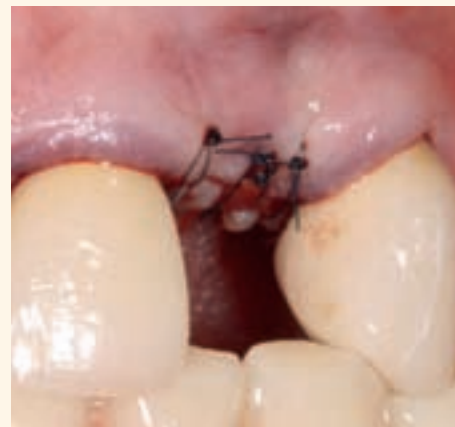
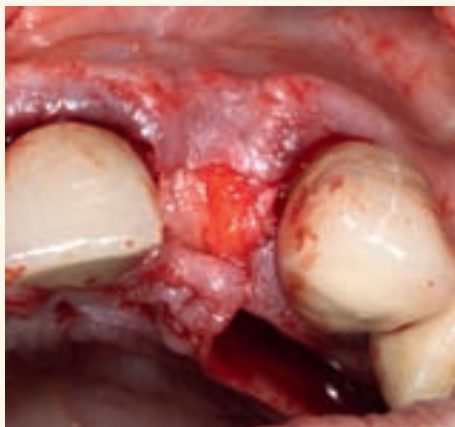Abb. 23 Rotation des Transplantates in das
Defektgebiet

Abb. 24 Nahtverschluss bei geschlossenem
Empfängerareal

Abb. 25 Weichgewebssituation regio 22 nach
viermonatiger Einheilphase des gefäßgestielten
Bindegewebsstransplantates

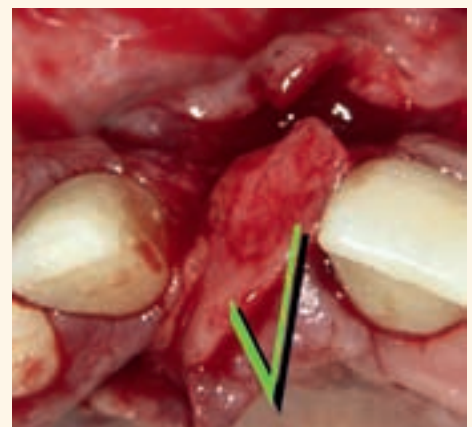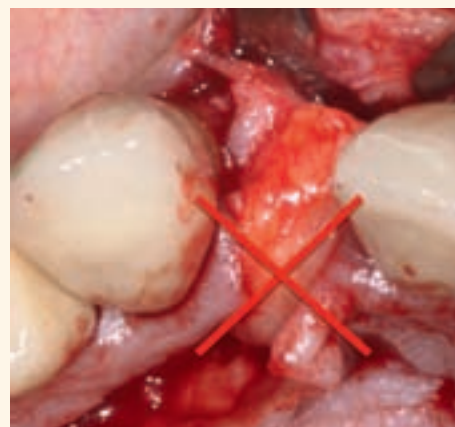

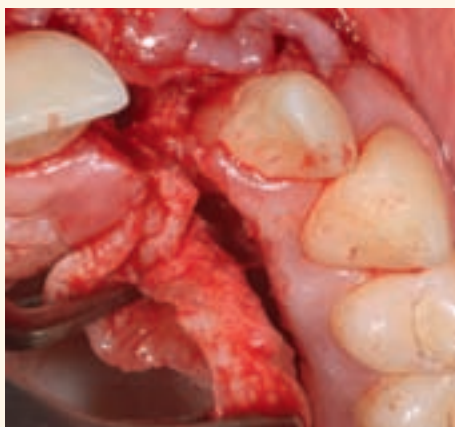
Abb. 26 Präparation eines gefäßgestielten
Bindegewebsstransplantates bei gleichzeitiger
Implantation regio 21

Abb. 27 Gefahr einer kompromittierten Blutver-
sorgung mit Gewebekrose bei fehlerhaftem
Knicken des Transplantates

Abb. 28 Günstige Blutversorgung des Trans-
plantates bei Rotation in das Defektgebiet

hingegen wird in den ersten beiden Tagen postoperativ durch Diffusion ernährt. Nach 24 Stunden beginnt die Proliferation von Kapillaren. Eine adäquate Blutversorgung stellt sich erst nach zirka acht Tagen ein. Die postoperative Schrumpfung scheint beim freien Bindegewebsstransplantat stärker auszufallen als beim gestielten Bindegewebsstransplantat [7].

Bei der Gewinnung des Transplantates am Gaumen ist ein hoher oder mittelhoher Gaumen von Vorteil. Hier kann von einem Abstand des Zahnfleischsaums zur A. palatina von 12 bis 17 mm ausgegangen wer-

den, sodass ausreichend dimensionierte Transplantate entnommen werden können. Bei einem flachen Gaumen ist lediglich von einem Abstand von nur zirka 7 mm auszugehen [8]. Frauen haben eine signifikant geringere palatinale Schleimhautdicke als Männer.

Um Gewebnekrosen durch Minderdurchblutung zu vermeiden, sollte bei gestielten Bindegewebsstransplantaten ein Breiten – Längenverhältnis von 1:4 nicht überschritten werden. Das Transplantat sollte nicht geknickt (Abb. 27), sondern passiv ins Empfängerareal rotiert werden (Abb. 28).

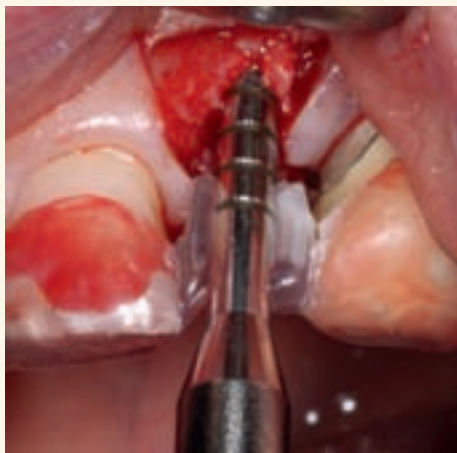

Abb. 29 Bone Spreading bei gleichzeitiger Überprüfung der optimalen Implantatposition mit einer Bohrschablone

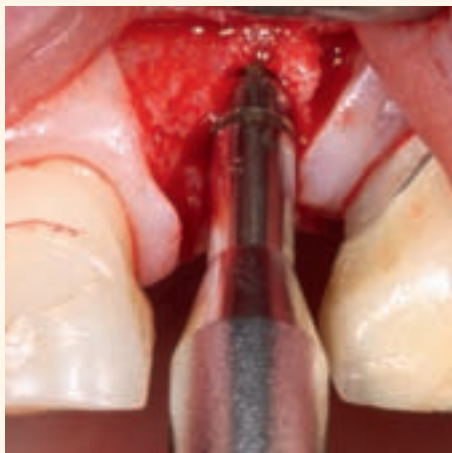

Abb. 30 Erweiterung des Implantatstollens mit Osteotomen aufsteigender Größe

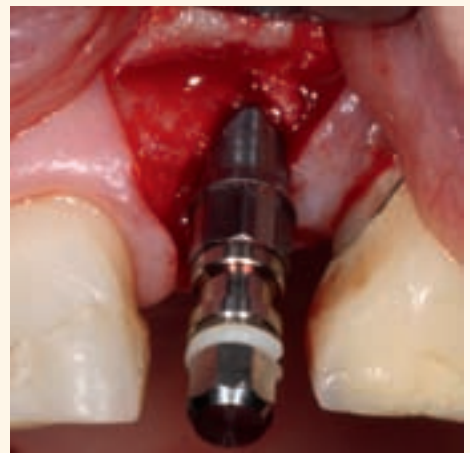

Abb. 31 Implantatinsertion bei minimaler Mobilisation des Lappens

Generell besteht im Vergleich zum freien Schleimhauttransplantat bei Bindegewebstransplantaten eine sehr gute ästhetische Anpassung an das Empfängerbett.

Hartgewebsmanagement

Bone Spreading

Das Ziel des Bone Spreading ist es, den für eine Implantation zu schmalen Kieferkamm durch die Anwendung nonablativer Spreizinstrumente aufsteigender Größe (Osteotome) unter Ausnutzung der Knochenelastizität aufzudehnen (Abb. 29 bis 31). Die Indikation ist bei ausreichender Kieferkammhöhe hauptsächlich auf den anterioren Oberkiefer begrenzt. Auf eine großflächige Präparation eines Mukoperiostlappens sollte verzichtet werden, da Infrakturen im Knochen entstehen können und die Knochenfragmente so am unverletzten Periost gestielt bleiben. Gleichzeitig wird der Knochen verdichtet (Bone Condensing). So kann eine ausreichende Primärstabilität des Implantates erreicht werden. Die Komplikationsrate scheint bei Anwendung dieses Verfahrens im Vergleich zur konventionellen Implantation nicht erhöht zu sein [9].

Gesteuerte Knochenregeneration

Im Rahmen der gesteuerten Knochenregeneration kann der horizontal atrophierte Kieferkamm in Schaltlücken und kurzen Frendlücken durch den Einsatz von Barrieremembranen verbreitert werden. Hierbei wird die osteogenetische Fähigkeit des ortständigen Knochens ausgenutzt, wobei das rasch regenerierende Weichgewebe durch die Membran vom Eindringen in das Defektgebiet abgehalten wird. Um einen Kollaps der Membran zu vermeiden und eine Leitschiene für die Knochenregeneration zu bieten, ist je nach Defektart und Defektgröße die Anwendung von Knochenersatzmaterialien indiziert [10].

Gerade bei einer Implantation mit resultierender dünner bukkaler Knochenlamelle über dem Implantat kann durch das Knochenersatzmaterial ein zusätzlicher Resorptionsschutz erzielt und das Weichgewebe langfristig gestützt werden [11] (Abb. 32 bis 38).

Knochenblocktransplantation

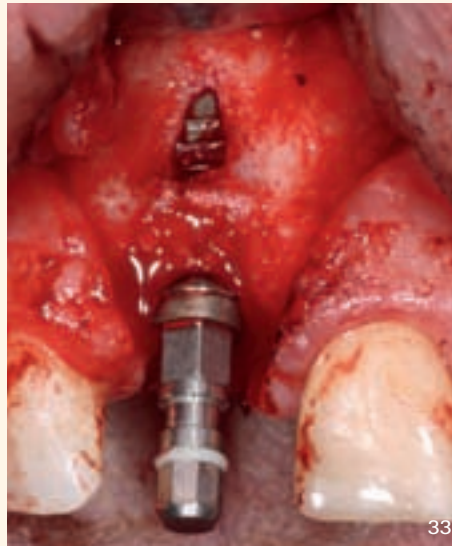
Spendergebiete für ein Knochentransplantat sind am Unterkiefer die retromolare Region und die Symphyse. Autologe Knochentransplantate sind bei den augmentativen Verfahren noch immer der „Goldstandard“. Sie werden hauptsächlich bei der lateralen Kieferkammverbreiterung in der ästhetischen Zone und im Unterkieferseitenzahnggebiet angewendet. Durch dieses Verfahren wird eine nach prothetischen Gesichtspunkten ausgerichtete Implantation auch bei initial sehr schmalen Kieferkammern möglich.

Die Vorteile liegen insbesondere in der fehlenden Immunreaktion während der Einheilphase sowie in der osteoinduktiven Potenz der Transplantate. Allerdings sind Knochentransplantate intraoral nur begrenzt verfügbar und zu ihrer Entnahme ist ein Zweiteingriff notwendig. Problematisch kann ferner die zu erwartende Resorption des Augmentates von bis zu 30 Prozent während der drei bis viermonatigen Einheilphase angesehen werden. Dieser Aspekt sollte bereits bei der Transplantatentnahme durch Gewinnung überdimensionierter Transplantate berücksichtigt werden. Ein Resorptionsschutz kann durch die zusätzliche Verwendung von Knochenersatzmaterialien in Kombination mit Kollagenmembranen erzielt werden [12].

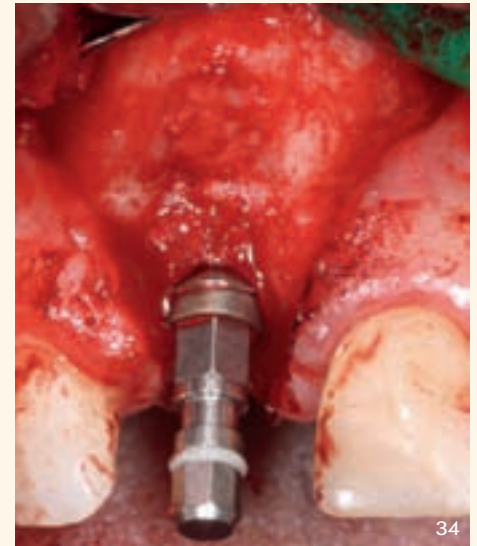
Aufgrund des initialen Weichgewebemangels zur Deckung des Transplantates ist nach Knochenblockaugmentation die Gefahr von Wunddehiszenzen

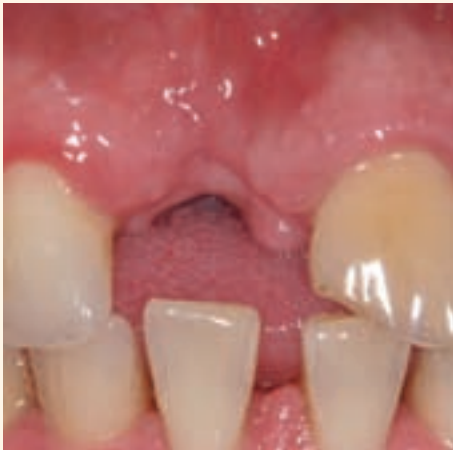

Abb. 32 Ausgangssituation nach Verlust des Zahnes 11



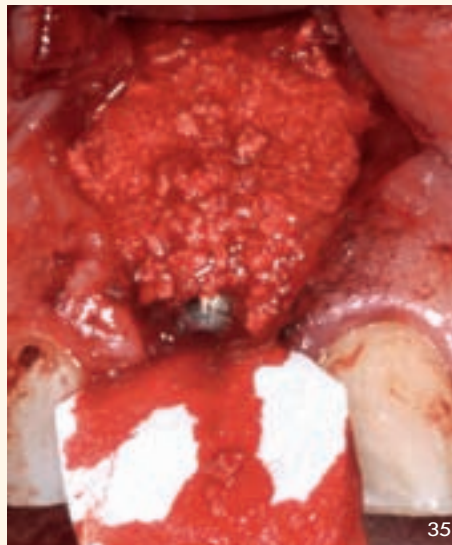
33



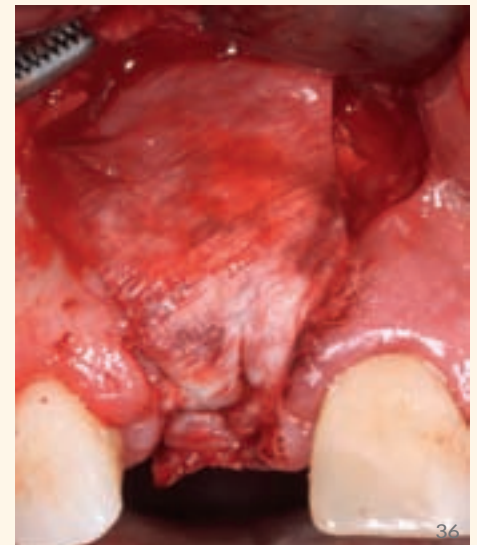
34

Abb. 33
Intraoperativer Situs mit Fenestration apikal und dünner bukkaler Knochenlamelle bei prothetisch ausgerichteter Implantation

Abb. 34
Deckung der Fenestration mit autologen Knochenspänen. Diese wurden im Bereich der Spina nasalis anterior entnommen



35



36

Abb. 35
GBR-Technik – Fixierung der Kollagenmembran mit einer Matratzennaht palatinal. Resorptionsschutz durch Verwendung von alloplastischem Knochenersatzmaterial

Abb. 36
Stabilisierung des Knochenersatzmaterials durch die Kollagenmembran

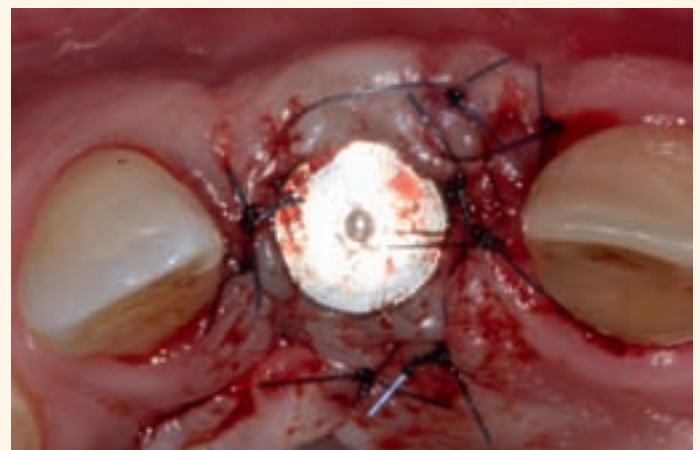
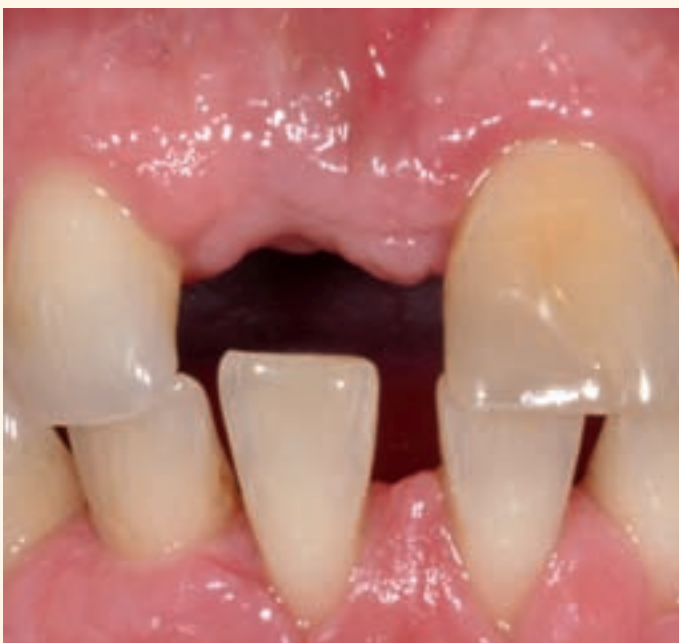
Abb. 38
Freilegung des Implantates mittels palatinaler Rollappentechnik

Abb. 37
Stabile Hart- und Weichgewebsverhältnisse nach sechsmonatiger Heilungsphase

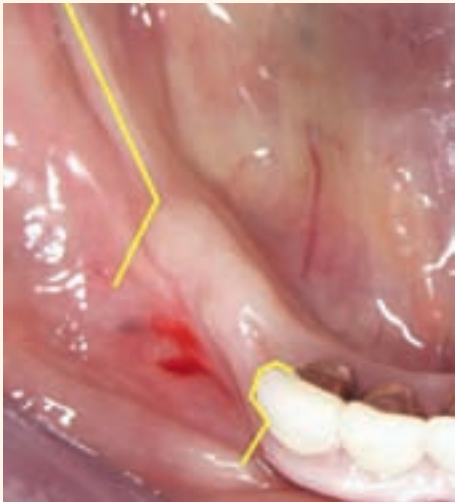

Abb. 39 Ausgangssituation mit eingezeichneter Schnittführung bei Knochenblockentnahme retromolar und Tunnelierung regio 43 bis 45

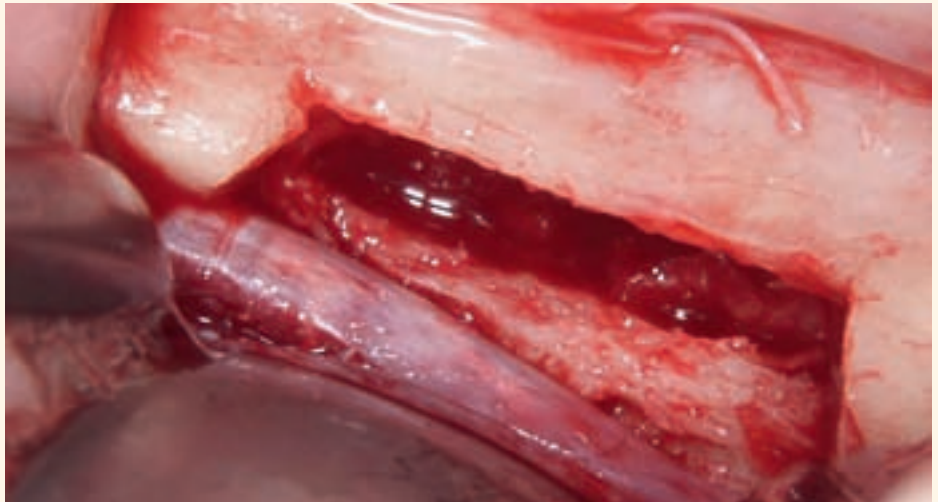


Abb. 40 Spenderareal nach Entnahme des Knochenblocks im Bereich der Linea obliqua

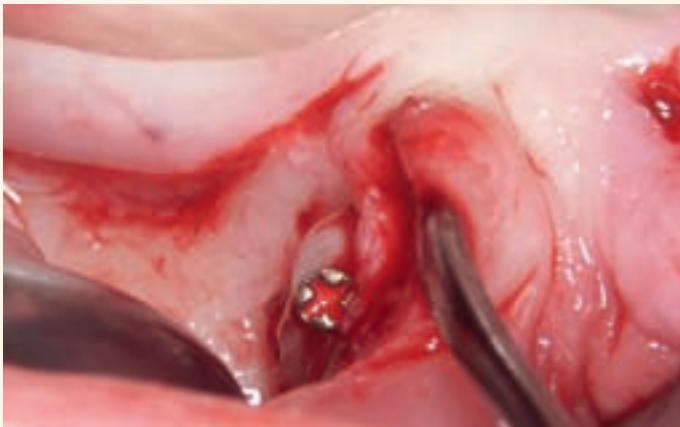

Abb. 41 Fixierung des Augmentates

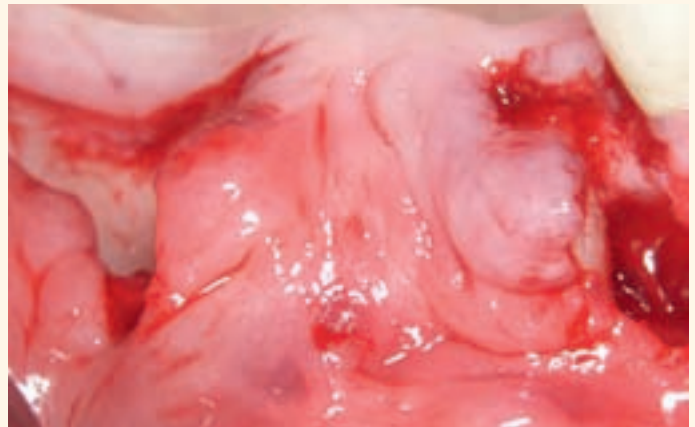


Abb. 42 Verbreiterung des Alveolarkammes nach vollständiger Fixierung des Knochenblocktransplantates

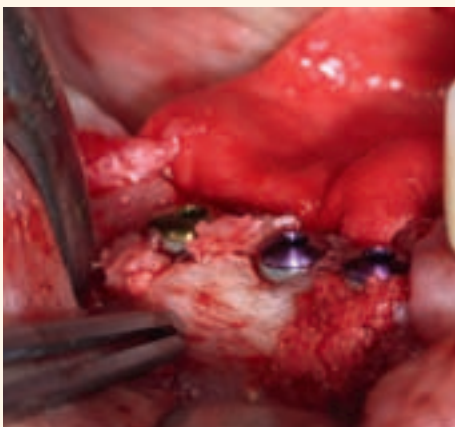

Abb. 43 Implantation nach viermonatiger Einheilzeit des Transplantates

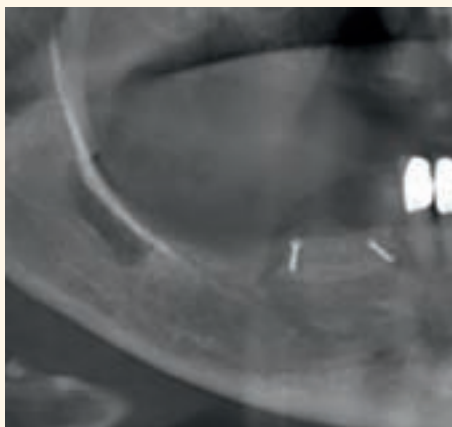


Abb. 44 Das Halbseiten-Orthopantogramm zeigt das Entnahmegebiet und das Empfängerareal

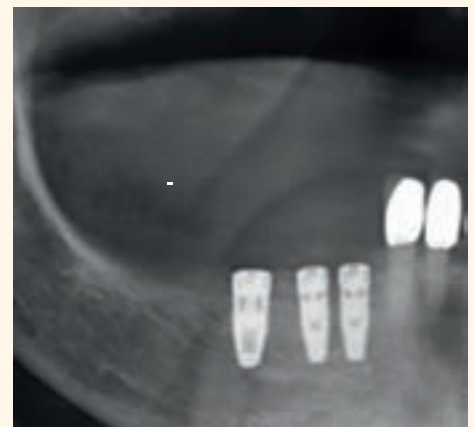


Abb. 45 Halbseiten-Orthopantogramm nach Implantation regio 43, 44, 45

oder einer ungünstigen Verschiebung der mukogingivalen Grenzlinie in der ästhetischen Zone gegeben. Daher ist gerade im Frontzahnbereich

des Oberkiefers die zusätzliche Anwendung gefäßgesteilter Bindegewebstransplantate in Kombination mit der Knochenaugmentation zu erwägen.

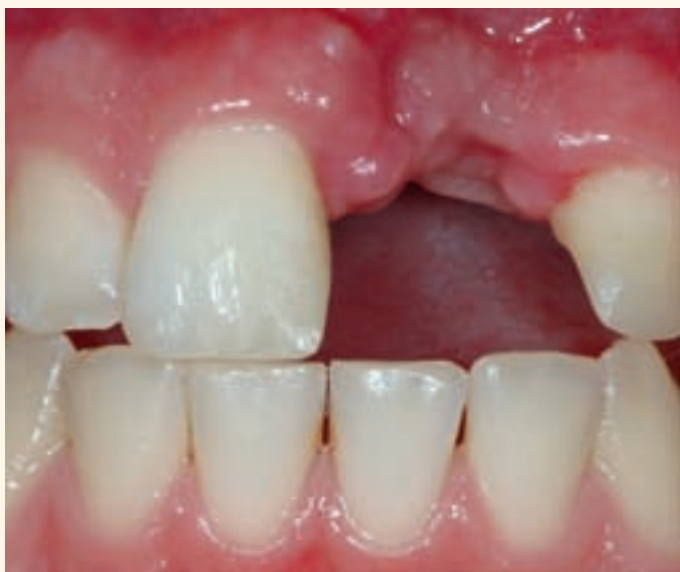

Abb. 46 Ausgangssituation vor Transplantation eines Knochenblocks regio 21

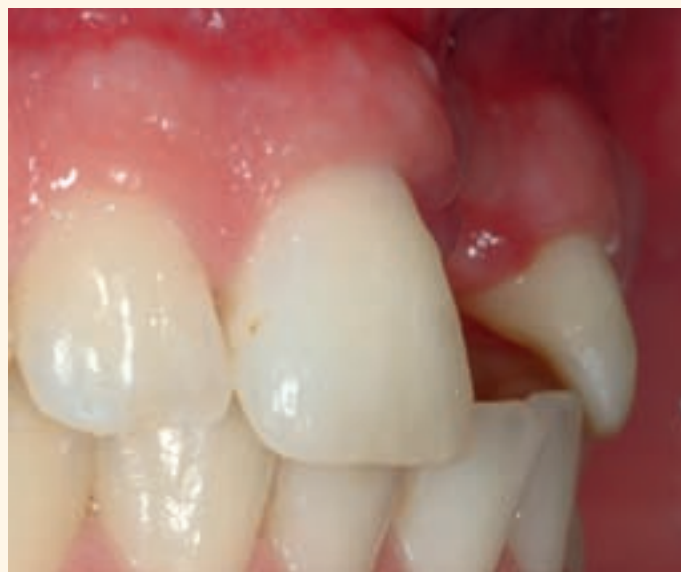

Abb. 47 Ansicht des Defekts von lateral

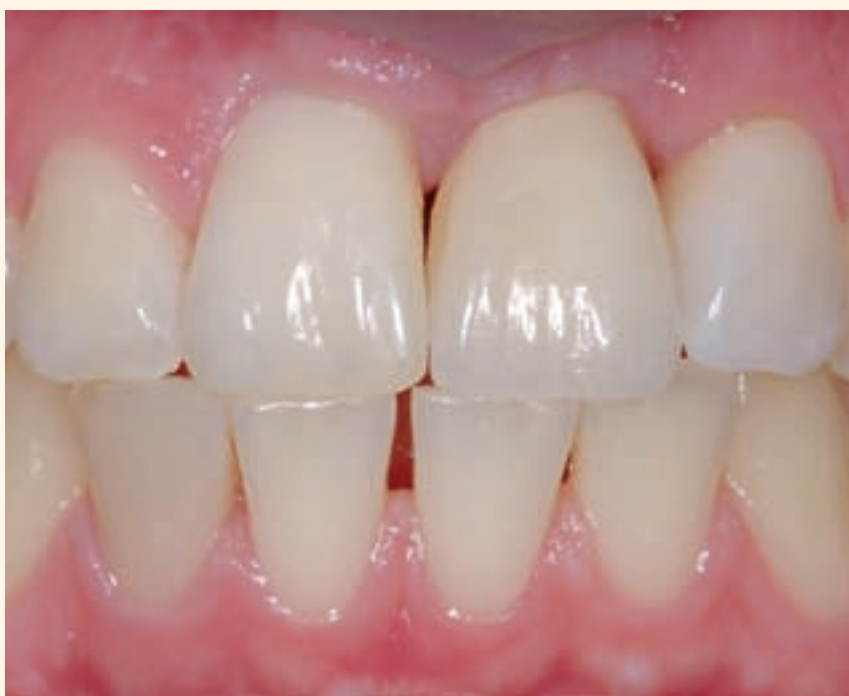

Abb. 48
Definitive prothetische
Versorgung nach
Augmentation mit einem
Knochenblock und
Implantation regio 21

Prothetische Aspekte – Implantatabformung

Alternativ bietet die von *Ponte* und *Khoury* [13] beschriebene Tunneltechnik die Möglichkeit, ohne Kieferkammschnitt und ohne Präparation eines Mukoperiostflappens mit Entblößung des ortsständigen Knochens eine laterale Augmentation vorzunehmen. Die Gefahr einer Wunddehiszenz mit Infektion und Verlust des Augmentates kann hierdurch deutlich reduziert werden (Abb. 39 bis 48).

Gerade bei der implantatprothetischen Versorgung kann unmittelbar postoperativ oder nach Implantatfreilegung durch Weichgewebsverdrängung und Weichgewebsausformung eine natürliche Weichgewebsästhetik geschaffen werden. Voraussetzung ist die optimale Position des Implantates sowie suffiziente Hart- und Weichgewebsverhältnisse. Eine Möglichkeit bietet die intraoperative Registrierung der Implantatposition mittels Übertragungsinde

Horizontale Knochenbreite	Technik
6 bis 7 mm	Bone Spreading/Bone Condensing mit gleichzeitiger Implantation
5 bis 6 mm; Fenestrierung oder dünne bukkale Knochenlamelle	Bone Spreading und gesteuerte Knochenregeneration mit simultaner Implantation Voraussetzung: Prothetisch orientierte Implantation ist möglich
≤ 4 mm	Knochenblocktransplantation Voraussetzung: Ausreichende vertikale Knochenhöhe vorhanden, Implantation nach viermonatiger Einheilphase des Transplantates

Tab. 1
Indikation augmentativer Verfahren im anterioren Oberkiefer beim Einzelzahnersatz

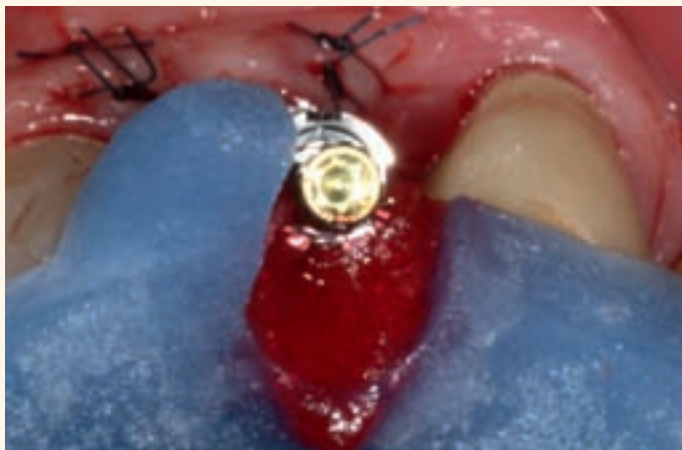

Abb. 49 Intraoperative Registrierung der Implantatposition mittels Übertragungsindex

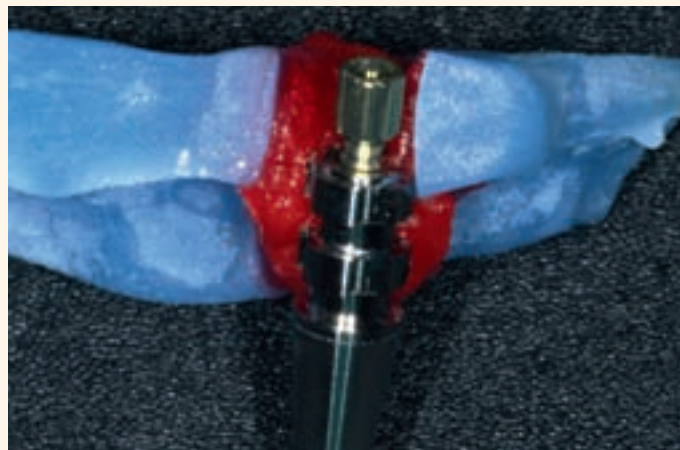


Abb. 50 Verblockung des Abformpfostens mit dem Übertragungsindex mit GC Pattern Resin

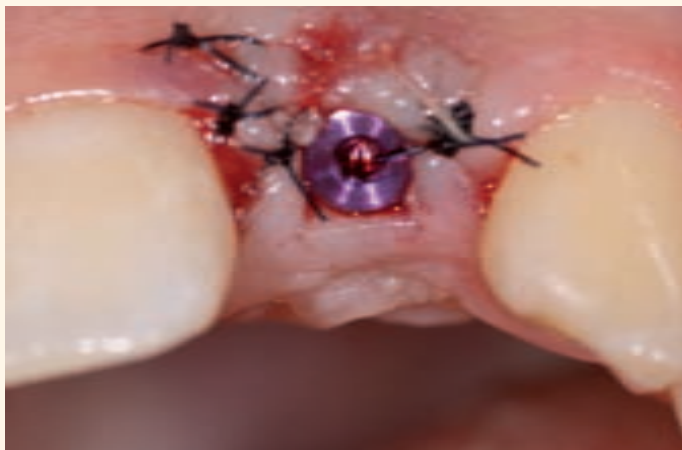

Abb. 51 Freilegung des Implantates regio 12

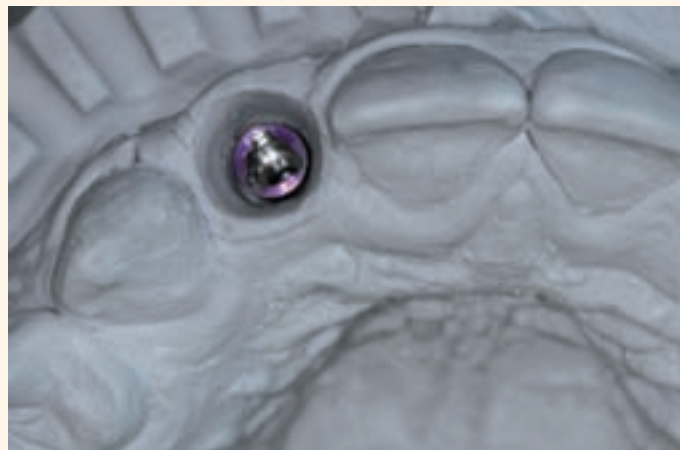


Abb. 52 Radierung des Emergenzprofils vor Herstellung der provisorischen Versorgung

Dieser wird präoperativ am Meistermodell hergestellt. Nach starrer intraoperativer Fixierung des Abformpfostens am Übertragungsschlüssel (Abb. 49 und 50) wird das Meistermodell im Bereich der

Implantatposition radiert und das Manipulierimplantat nach der Reposition des Index fixiert. Somit kann bei ausreichender Primärstabilität des Implantates unmittelbar postoperativ ein laborgefertigtes Provi-

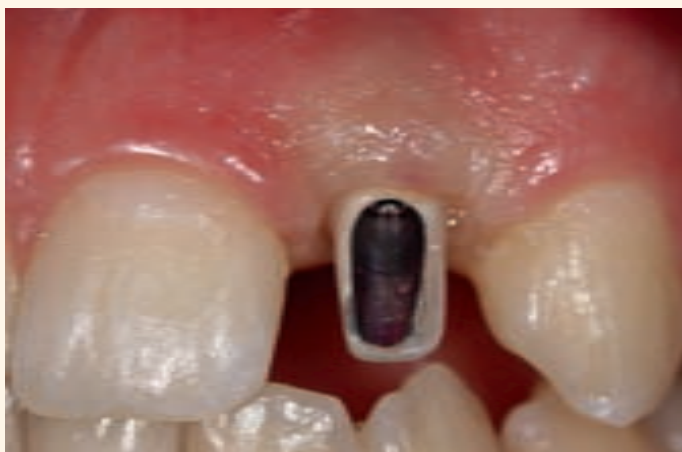

Abb. 53 Verdrängung des Weichgewebes nach Eingliederung des provisorischen Implantataufbaus

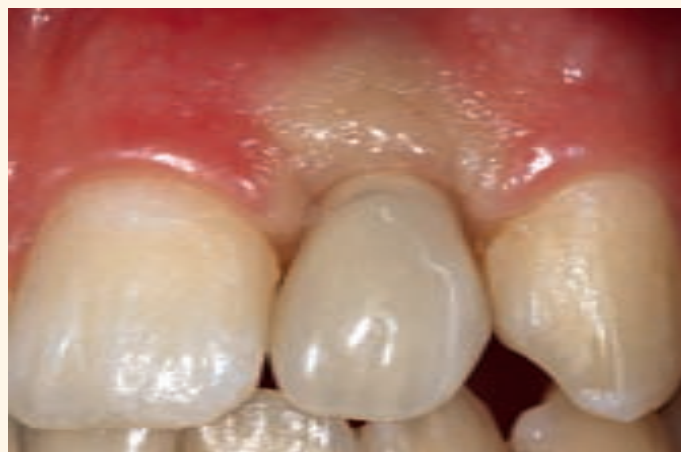

Abb. 54 Initiale Ischämie nach Eingliederung der provisorischen Krone

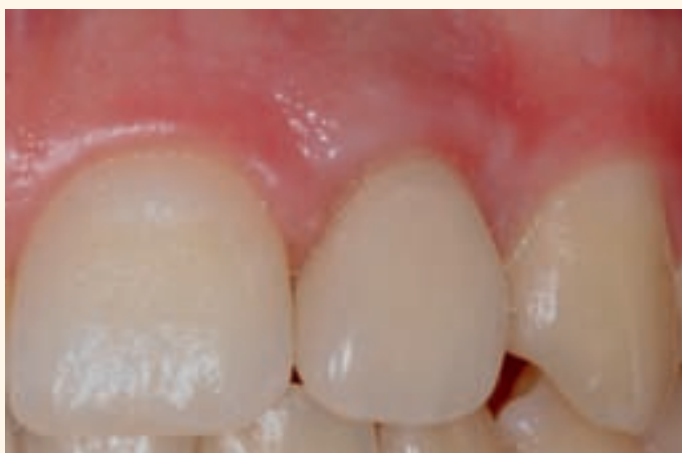

Abb. 55 Weichgewebsverhältnisse nach neunmonatiger Tragezeit des Provisoriums

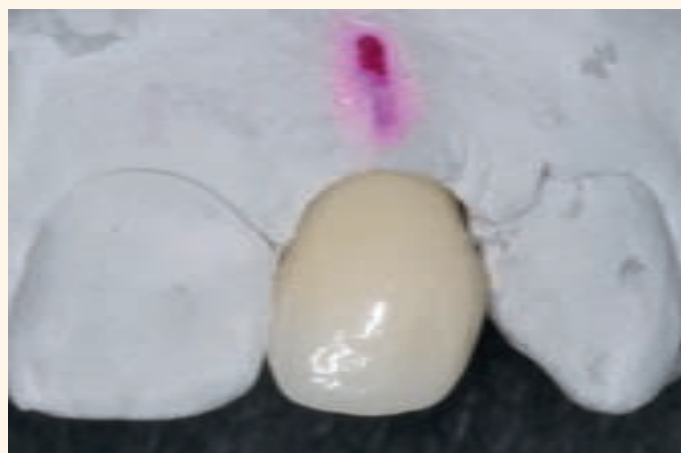

Abb. 56 Herstellung der definitiven Versorgung auf dem Ausgangsmodell ohne erneute Implantatabformung

sorium hergestellt und eingegliedert werden. Das Emergenzprofil wird so bereits in der Einheilphase natürlich ausgeformt. Um eine störungsfreie Osseointegration des Implantates zu gewährleisten, sind statische oder dynamische Okklusionskontakte unbedingt zu vermeiden.

Bei einer geschlossenen Einheilung des Implantates kann nach dessen Freilegung durch die beschriebene Methode ein provisorisches Abutment mit provisorischer Krone, ein definitives Abutment mit provisorischer Krone oder sogar die definitive Suprakonstruktion eingegliedert werden. Auf diese Weise werden die „Gesetzmäßigkeiten der biologischen Breite“ am Implantat berücksichtigt, das periimplantäre Weichgewebe wird nur geringfügig traumatisiert. Hinsichtlich einer sofortigen definitiven Versorgung ist dieses Verfahren allerdings eher kritisch zu werten, da bei der intraoperativen Registrierung die Weichgewebssituation nicht wiedergegeben werden kann.

Eine Modifikation dieses Verfahrens bietet die Abformung der Implantatposition unmittelbar nach Implantatfreilegung (Abb. 51). Hierbei wird im Gegensatz zur aufgezeigten Vorgehensweise die Weichgewebssituation „grob“ abgeformt, sodass der Zahntechniker im Modell das gewünschte Emergenzprofil (Abb. 52) radieren kann. Ein Langzeitprovisorium wird mit entsprechendem provisorischem Abutment (Abb. 53) erstellt und schnellstmöglich eingegliedert. In einer Tragephase des Provisoriums von vier bis sechs Monaten kann der Heilungsverlauf des Weichgewebes sehr einfach durch regelmäßige standardisierte Fotodokumentation kontrolliert werden (Abb. 54 und 55). Kommt es zu keiner Retraktion des Gewebes, kann die definitive Versorgung auf dem ursprünglichen Modell ohne erneute Implantatabformung erstellt werden (Abb. 56 bis 58). Diese Methode ist jedoch nur anzuwenden, wenn keine Modifikationen am Provisorium durch ein Auf- beziehungsweise Abtragen von Komposit vorgenommen werden.

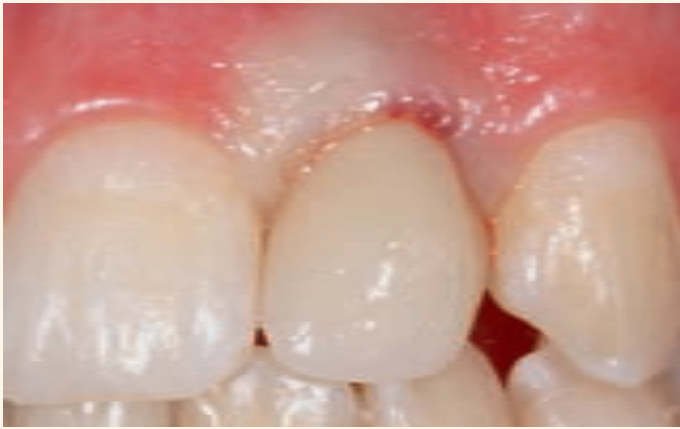

Abb. 57 Initiale Ischämie nach Eingliederung der definitiven Krone

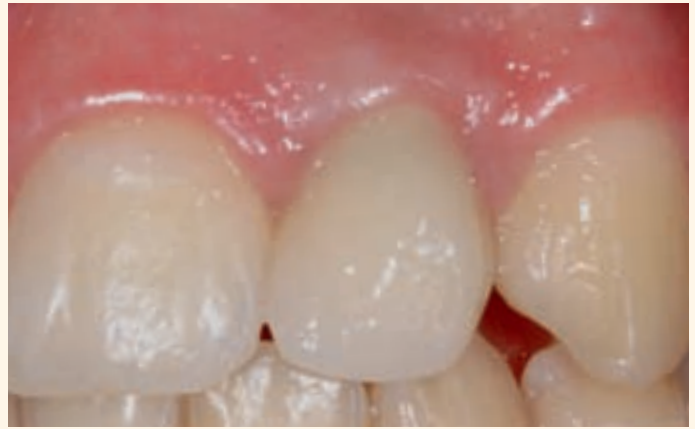

Abb. 58 Weichgewebssituation zwei Wochen nach der definitiven Versorgung



Abb. 59 Herstellung eines individualisierten Abformpfostens – Manipulierimplantat mit provisorischer Krone




Abb. 60 Abformung der Einheit Manipulierimplantat/provisorische Versorgung

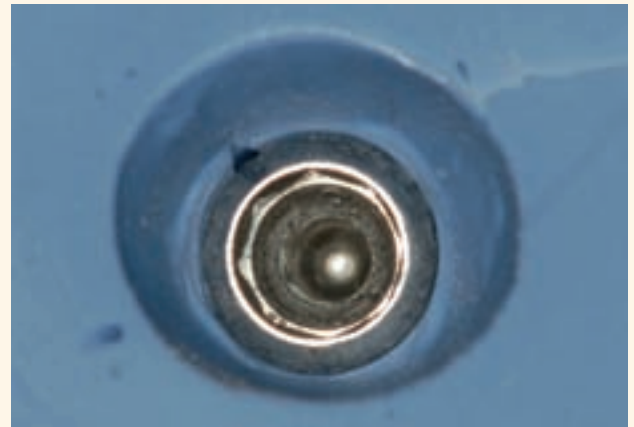


Abb. 61 Emergenzprofil nach Entnahme der provisorischen Suprastruktur




Abb. 62 Individualisierung des Abformpfostens mit Komposit



Abb. 63 Individualisierter Abformpfosten mit provisorischer Suprastruktur

Hierdurch wird das Weichgewebe weiter verdrängt und ausgeformt. In solchen Fällen muss die Implantatposition erneut abgeformt werden. Hierbei dient

bei der Implantatabformung zur Übertragung der Weichgewebssituation ein individualisierter Abformpfosten [14] (Abb. 59 bis 63).

Tab. 2
Ästhetische Risikoanalyse
im Frontzahnbereich

Risikofaktoren	Niedrig	Mittel	Hoch
Lippenverlauf	Niedrig	Mittel	Hoch
Parodontaler Biotyp	Dickes flaches Parodontium	Mischtyp	Dünnes girlandenförmiges Parodontium
Zahnform	Rechteckig		Dreieckig
Distanz Approximalkontakt-Alveolarknochen am Nachbarzahn	5 mm	6 mm	≥ 7 mm
Oro-vestibuläre Implantatposition	Implantatschulter 1 mm palatinal einer Tangente der Bukkalflächen der Nachbarzähne		Implantatschulter ≤1 mm palatinal einer Tangente der Bukkalflächen der Nachbarzähne
Lückenbreite	1 zu ersetzender Zahn		2 zu ersetzende Zähne
Weichgewebe	Ohne Defizit		Defizitär
Hartgewebe	Ohne Defizit	Horizontales Defizit	Vertikales Defizit
Prothetische Versorgung	Möglichst wenig Gingivaformer-/ Abutmentwechsel		Häufige Gingivaformer-/ Abutmentwechsel

Mit den in diesem Artikel dargestellten chirurgischen und prothetischen Verfahren, als alleinige Maßnahme oder auch in Kombination, kann im günstigsten Fall eine restitutio ad integrum erzielt werden. Grundsätzlich sollte die Erwartungshaltung des Patienten jedoch eher gedrosselt werden. Eine ästhetische

Risikoanalyse (Tab. 2) kann bereits bei der Erstvorstellung des Patienten hilfreich sein, Problembereiche frühzeitig zu erkennen. Hierdurch wird im beratenden Gespräch eine realistische Einschätzung der einzuleitenden Maßnahmen möglich, die dem Patienten entsprechend kommuniziert werden können.

Produktliste

Implantatsystem	Replace select tapered	Nobel Biocare GmbH
Knochenersatzmaterial	Bio Oss	Geistlich Biomaterials Vertriebs GmbH
Membrane	Bio Gide	Geistlich Biomaterials Vertriebs GmbH
Abformmaterial	Impregum	3M Espe
Komposit	Gradia	GC Europe
Zement	Fuji plus	GC Europe
Metallkeramik	Initial MC	GC Europe
Kappen FZ	Creation CP	Klema Dentalprodukte GmbH
Keramik FZ	Creation	Klema Dentalprodukte GmbH
Split-Cast-Platten	Duettplatten	Baumann Dental GmbH
Artikulator	Protar	Kavo Dental GmbH

Über die Autoren

Dr. Andreas Koob studierte in den Jahren 1995 bis 2000 Zahnheilkunde an der Ruprecht-Karls-Universität Heidelberg. Danach arbeitete er von 2001 bis 2004 als wissenschaftlicher Mitarbeiter an der Poliklinik für Zahnärztliche Prothetik der Universität Heidelberg (Ärztlicher Direktor: Prof. Dr. P. Rammelsberg). In dieser Zeit (2002) promovierte er. Ab März 2004 bis Ende 2005 war er als Weiterbildungsassistent für Oralchirurgie in der kieferchirurgischen Praxis Dr. Dr. K. Dümler, Bruchsal und im Städtischen Klinikum Karlsruhe (Ärztlicher Direktor: Prof. Dr. Dr. A. Dunsche) tätig. Im Dezember 2005 ging Dr. Andreas Koob zu seinen Ursprüngen zurück und arbeitete bis Ende 2008 erfolgreich als wissenschaftlicher Mitarbeiter an der Poliklinik für Zahnärztliche Prothetik der Universität Heidelberg. Seit Januar 2009 ist er in der Privatpraxis für Zahnheilkunde Dr. Heimann/Dr. Koob in Frankfurt am Main beschäftigt. Außerdem ist Dr. Koob als Referent für Implantologie und Weichgewebsmanagement tätig. Dr. Andreas Koob hat den anerkannten Tätigkeitsschwerpunkt Implantologie (DGI) und ist qualifiziert fortgebildeter Spezialist für Prothetik der Deutschen Gesellschaft für Zahnärztliche Prothetik und Werkstoffkunde (DGZPW).



Dr. Johannes Heimann studierte in den Jahren 1995 bis 2000 an der Ruprecht-Karls-Universität Heidelberg Zahnheilkunde und promovierte 2001. Nach seinem Studium war er bis zum Jahr 2003 als Assistenzarzt in einer freien Zahnarztpraxis tätig. Im Jahr 2003 entschied er sich für seine eigene Privatpraxis und ließ sich in Frankfurt am Main nieder. Seine Tätigkeitsschwerpunkte sind die Implantologie (DGI) und die Funktionsdiagnostik und Therapie (DGFDT). Dr. Johannes Heimann ist neben seinem Praxisalltag Laserreferent/-trainer für die Firma Sirona sowie Referent für „Funktionsorientierte Zahnheilkunde“. Er ist Mitglied im Bensheimer Arbeitskreis sowie in den Fachgesellschaften: DGI, DGP, DGFDT, DGL.



Wenn Sie mehr Informationen über das Tätigkeitsfeld von Dr. Johannes Heimann erfahren möchten, besuchen Sie das 14. colloquium dental in Nürnberg am 18. und 19. September 2009. Dort wird er als Referent und als Moderator zu sehen sein.

Korrespondenzadresse

Privatpraxis für Zahnheilkunde
Dr. Heimann & Dr. Koob
Pfanmüllerstr. 48
60488 Frankfurt am Main
www.privatzahnarzt-frankfurt.de

Literatur

- [1] Kois JC; Predictable single tooth peri-implant esthetics. Five diagnostic keys.; *Compend Contin Educ Dent*. 2001; 22(3):199-206
- [2] Gargiulo AW, Wentz FM, Orban B.; Dimension and relations of the dento-gingival junction in humans. *J Periodontol*. 1961; 32:261-267
- [3] Abrahamsson I, Berglundh T, Lindhe I; The mucosal barrier following abutment dis/reconnection. An experimental study in dogs.; *J Clin Periodontol*. 1997; 24:568-572
- [4] Zetu L, Wang HL; Management of inter-dental/inter-implant papilla.; *J Clin Periodontol*. 2005; 32:831-839
- [5] Buch RSR, Wagner W, Reichert TE; Alveolar-Ridge-Preservation- Eine Literaturübersicht.; *Zahnärztl Impl*. 2005; 21(1):31-37
- [6] Iglhaut G, Terheyden H, Stimmelmayer M; Der Einsatz von Weichgewebstransplantaten in der Implantologie.; *Zahnärztl Impl*. 2006; 22:56-60
- [7] Sclar AG; Weichgewebe und Ästhetik in der Implantologie.; Kapitel 6; *Der gefäßgestielte interponierte Periost-Bindegewebebelapp.*; Quintessenz Verlags-GmbH, Berlin 2004
- [8] Reiser GM, Bruno JF; Mahan PE; Larkin LH; The subepithelial connective tissue graft palatal donor site: anatomic considerations for surgeons.; *Int J Periodontics Restorative Dent*. 1996 Apr;16(2):130-7
- [9] Rammelsberg P, Koob A, Gabbert O; Prognosis of implants placed in combination with bone spreading.; *Seq 35# Surgical Interventions IADR Toronto 2008*
- [10] Hämmerle CH, Jung RE, Yaman D, Lang NP; Ridge augmentation by applying bioresorbable membranes and deproteinized bovine bone mineral: a report of twelve consecutive cases.; *Clin Oral Implants Res*. 2008 Jan;19(1):19-25
- [11] Belser UC; Optimieren der ästhetischen Resultate. In: Buser D, Belser U, Wismeijer D, *ITI Treatment Guide Band 1; Ästhetische Implantattherapie*; 4.5:58-77; Quintessenz Verlags-GmbH 2007
- [12] Von Arx T, Buser D; Horizontal ridge augmentation using autogenous block grafts and the guided bone regeneration technique with collagen membranes: a clinical study with 40 patients.; *Clin Oral Implants Res*. 2006 Aug;17(4):359-66
- [13] Ponte A, Khoury F; The tunnel technique in bone grafting procedures: a clinical study [abstract].; *Int J Oral Maxillofac Implants* 2004; 19:766
- [14] Hämmerle C, Jung R; Optimieren der ästhetischen Resultate. In: Buser D, Belser U, Wismeijer D, *ITI Treatment Guide Band 1; Ästhetische Implantattherapie*; 4.2:43-45; Quintessenz Verlags-GmbH 2007